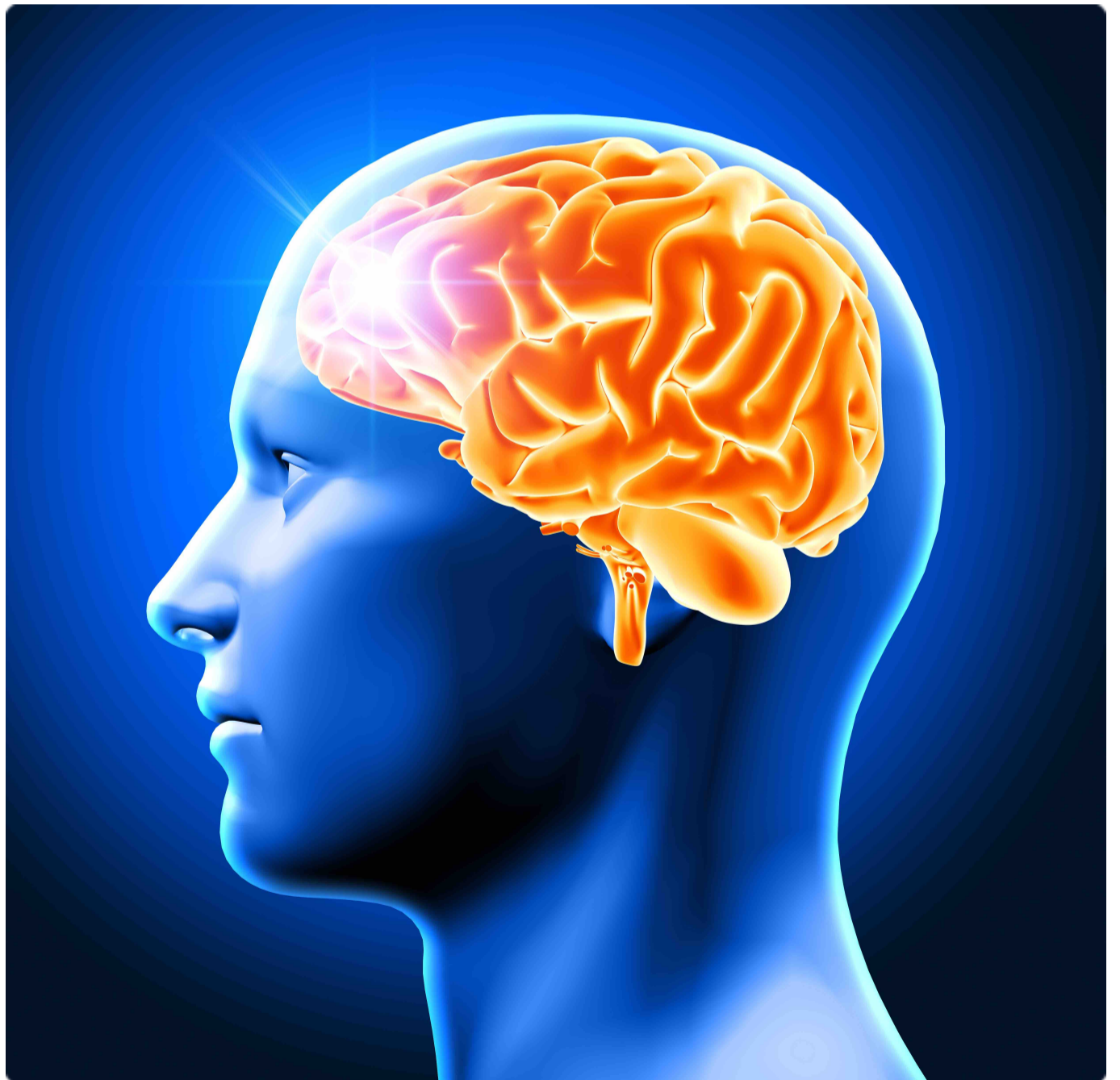



ΠΑΝΑΓΙΩΤΗΣ ΝΟΜΙΚΟΣ
ΝΕΥΡΟΧΕΙΡΟΥΡΓΟΣ

Όγκοι Εγκεφάλου



Πληροφορίες για τον ασθενή

Μπορεί να διαβάσετε αυτό το ενημερωτικό φυλλάδιο επειδή εσείς ή κάποιο αγαπημένο σας πρόσωπο πάσχετε από έναν όγκο εγκεφάλου. Δεν είστε οι μόνοι. Σύμφωνα με την αμερικανική εταιρία πρόληψης όγκων, πάνω από 190.600 άνθρωποι διαγνώστηκαν με όγκους εγκεφάλου στις Ηνωμένες Πολιτείες το 2003. Από αυτούς, περίπου 40.600 έπασχαν από πρωτοπαθείς εγκεφαλικούς όγκους (όγκοι που προέρχονται από τα κύτταρα του εγκεφάλου) και σε περίπου 150.000 η διάγνωση ήταν μεταστατικός όγκος εγκεφάλου, όγκος που διασπείρεται στον εγκέφαλο από άλλο μέρος του σώματος. Οι όγκοι εγκεφάλου δεν κάνουν διάκριση στο φύλο, την ηλικία ή τη φυλή. Μπορούν να προσβάλλουν οποιονδήποτε.

Τι είναι ο όγκος εγκεφάλου;

Εγκεφαλικός όγκος ορίζεται ως μια μάζα περιττών και ανώμαλων κυττάρων που αναπτύσσονται στον εγκέφαλο. Όταν ένα κύτταρο διαιρείται τόσο γρήγορα επειδή εσωτερικοί μηχανισμοί που κανονικά ελέγχουν την ανάπτυξη του έχουν απορυθμιστεί, αυτό το κύτταρο μπορεί ενδεχομένως να εξελιχθεί σε όγκο. Συμπτώματα ή σημεία ενός εγκεφαλικού όγκου μπορεί να προκαλούνται ή από πίεση του εγκεφάλου και των γύρω ιστών ή από ερεθισμό νευρικών δομών. Ακραίος ερεθισμός νευρικού ιστού (που μπορεί να οδηγήσει σε επιληπτικές κρίσεις) ή απώλεια της λειτουργίας του, μπορούν να συμβούν.

Τύποι Όγκων Εγκεφάλου

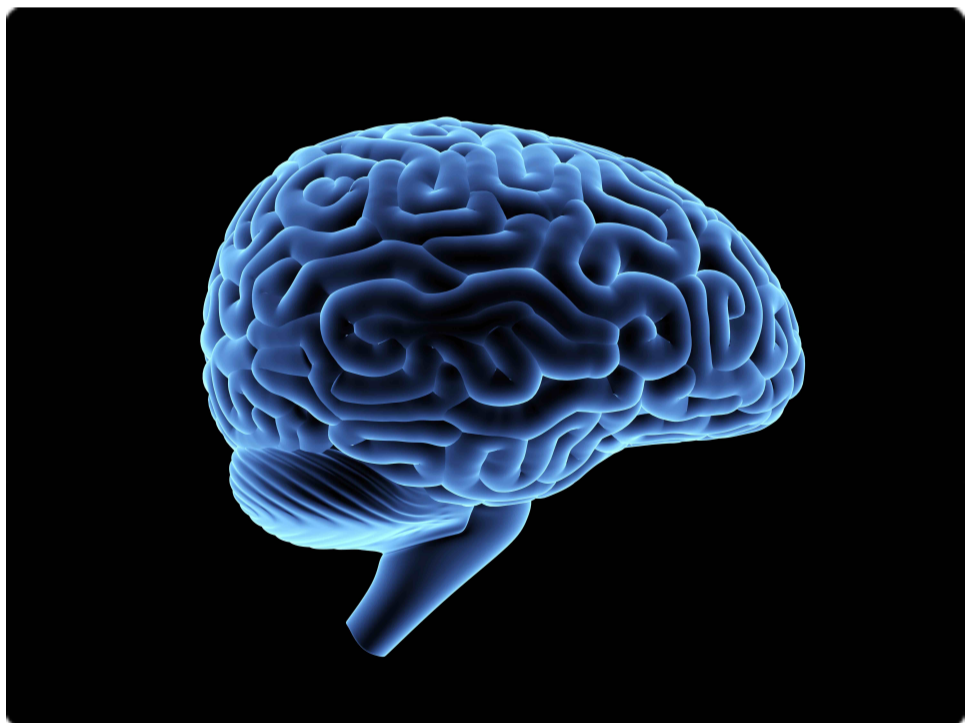Όπως αναφέρθηκε προηγουμένως, οι όγκοι εγκεφάλου ταξινομούνται σε δύο κύριες κατηγορίες: πρωτοπαθείς ή μεταστατικοί. Οι πρωτοπαθείς εγκεφαλικοί όγκοι άρχονται από κύτταρα του εγκεφάλου ή των περιβλημάτων του και συνήθως παραμένουν στον εγκέφαλο. Οι μεταστατικοί (δευτεροπαθείς) εγκεφαλικοί όγκοι είναι όγκοι που εκκινούν από οπουδήποτε αλλού στο σώμα, π.χ. από τον μαστό ή τον πνεύμονα και μεθίστανται στον εγκέφαλο, πιο συχνά μέσω του αίματος. Οι πρωτοπαθείς εγκεφαλικοί όγκοι μπορεί να είναι είτε καλοήθεις (αργά αναπτυσσόμενοι ή λιγότερο επιθετικοί), είτε κακοήθεις (καρκινικοί, γρήγορα αναπτυσσόμενοι ή περισσότερο επιθετικοί). Οι μεταστατικοί όγκοι είναι καρκινικοί (κακοήθεις).

Οι όγκοι εγκεφάλου διαφέρουν ευρέως με όρους εντοπισμού, τύπου ιστού που εμπλέκεται και βαθμού κακοήθειας. Στους ενήλικες, οι όγκοι που εξορμούνται από την εσωτερική επένδυση του κρανίου συγκαταλέγονται ανάμεσα στους πιο κοινούς

καλοήθεις εγκεφαλικούς όγκους. Πρόκειται για τα **μηνιγγιώματα**. Άλλοι κοινοί καλοήθεις όγκοι είναι αυτοί που άρχονται από τα μεγάλα νεύρα της βάσης του εγκεφάλου. Ονομάζονται **σβανώματα**. Τα αιθουσαία σβανώματα, γνωστά και ως ακουστικά νευρινώματα είναι καλοήθεις όγκοι των νεύρων που είναι σημαντικά για την ακοή και την ισορροπία. Έχουν την τάση να μεγαλώνουν πολύ αργά. Οι όγκοι της υπόφυσης είναι επίσης κοινοί. Αναφέρονται ως **αδενώματα της υπόφυσης**.

Σπάνια, πολλά χρόνια μετά την αρχική αντιμετώπισή τους, όλοι αυτοί οι τύποι των καλοήθων όγκων μπορούν να μετατραπούν σε κακοήθεις. Επιπρόσθετα, εκτός και αν η θεραπεία καταφέρει να καταστρέψει ή να απομακρύνει κάθε κύτταρο του όγκου, ακόμα και καλοήθεις όγκοι μπορεί να υποτροπιάσουν ή να συνεχίσουν να μεγαλώνουν, μερικές φορές πολλά χρόνια μετά την αρχική αντιμετώπισή τους.

Όγκοι που προέρχονται από εγκεφαλικό ιστό κυμαίνονται από σχετικά αργά αναπτυσσόμενους όγκους (χαμηλού βαθμού) έως πολύ γρήγορα αναπτυσσόμενους και υψηλά καταστρεπτικούς όγκους (υψηλού βαθμού). Τα **γλοιώματα** είναι όγκοι που προέρχονται όχι από τα νευρικά κύτταρα, αλλά από κύτταρα που καλούνται γλοϊικά ή αστροκύτταρα, τα οποία υποστηρίζουν και βοηθούν την ανάπτυξη των νευρικών κυττάρων. Ένα κοινός τύπος υψηλού βαθμού (κακοήθειας) γλοιώματος είναι το **γλοιοβλάστωμα**. Το **επενδύωμα** είναι ένας τύπος γλοιώματος που εκκινεί από τα επενδυματικά κύτταρα, τα οποία επενδύουν το κοιλιακό σύστημα του εγκεφάλου και το κεντρικό τμήμα του ωτιαίου μυελού. Τα **ολιγοδενδρογλοιώματα** προέρχονται από ένα τύπο γλοϊκών κυττάρων που ονομάζεται ολιγοδενδροκύτταρο.



Ο πιο κοινός γλοϊκός όγκος στα παιδιά είναι το **αστροκύττωμα**. Τα αστροκυττώματα σχηματίζονται από τα αστροκύτταρα, που είναι ένας τύπος γλοϊκών κυττάρων που απαντάται σε αφθονία και ονομάζονται έτσι εξαιτίας του αστεροειδούς σχήματός τους. Μερικοί τύποι αστροκυττωμάτων που απαντώνται πιο συχνά στα παιδιά θεωρούνται καλοήθεις όγκοι, όμως τα αστροκυττώματα που αναπτύσσονται στους ενήλικες είναι

κυρίως κακοήθη. Τα αναπλαστικά αστροκυττώματα είναι ενδιάμεσης κακοήθειας μεταξύ αστροκυττώματος και γλοιοβλαστώματος.

Σύμφωνα με ένα πόρισμα του 2001 από την κεντρική επιτροπή εγκεφαλικών όγκων των Ηνωμένων Πολιτειών:

- Τα μηνιγγιώματα αντιπροσωπεύουν το 25.7% όλων των πρωτοπαθών όγκων εγκεφάλου, καθιστώντας τα τον πιο κοινό τύπο καλοήθους εγκεφαλικού όγκου.
- Τα γλοιοβλαστώματα εκπροσωπούν το 23% όλων των πρωτοπαθών όγκων εγκεφάλου. Είναι ο πιο κοινός πρωτοπαθής κακοήθης εγκεφαλικός όγκος στους ενήλικες.
- Οι όγκοι των νευρικών ελύτρων (ακουστικά νευρινώματα, αιθουσαία σβανώματα, νευριλειμώματα) αναπαριστούν το 6.9% όλων των πρωτοπαθών εγκεφαλικών όγκων.
- Τα αδενώματα της υπόφυσης είναι το 6.2% των πρωτοπαθών εγκεφαλικών όγκων.
- Τα αστροκυττώματα το 6% και
- Τα αναπλαστικά αστροκυττώματα το 3.9%.
- Τα λεμφώματα που είναι ένας τύπος κυττάρου που απαντάται στο αίμα, περιλαμβάνονται στο 3% των πρωτοπαθών εγκεφαλικών όγκων.
- Τέλος τα ολιγοδενδρογλιώματα εκπροσωπούν το 2.7% των πρωτοπαθών όγκων εγκεφάλου.

Ο μέσος όρος ηλικίας των ενηλίκων με διάγνωση πρωτοπαθούς εγκεφαλικού όγκου είναι τα 53 χρόνια. Ωστόσο και για τα γλοιοβλαστώματα και για τα μηνιγγιώματα, ο μέσος όρος ηλικίας της προσβολής είναι τα 62 χρόνια. Συμπληρωματικά, τα γλιώματα είναι πιο κοινά στους άντρες, ενώ τα μηνιγγιώματα εμφανίζονται πιο συχνά στις γυναίκες.

Από τι προκαλούνται οι όγκοι εγκεφάλου?

Η αιτιολογία των εγκεφαλικών όγκων είναι ακόμα άγνωστη. Γι αυτό δεν υπάρχει και πρόληψη. Ωστόσο έρευνες υποδεικνύουν ότι εγκεφαλικοί όγκοι εμφανίζονται όταν συγκεκριμένα γονίδια στα χρωμοσώματα ενός κυττάρου έχουν υποστεί βλάβη και δε λειτουργούν όπως πρέπει πια. Πολλά από αυτά τα γονίδια βοηθούν στη ρύθμιση του ρυθμού με τον οποίο ένα κύτταρο πολλαπλασιάζεται. Άλλα επιδιορθώνουν βλάβες στα γονίδια του κυττάρου. Σε άλλες περιπτώσεις, βλάβη σε ένα γονίδιο επηρεάζει την προγραμματισμένη αυτοκαταστροφή του κυττάρου. Μερικοί άνθρωποι γεννιούνται με μερικές βλάβες σε ένα ή περισσότερα από αυτά τα γονίδια.

Οι όγκοι έχουν την ικανότητα να παράγουν ουσίες που ονομάζονται αγγειογενετικοί παράγοντες που προάγουν την ανάπτυξη των αγγείων του αίματος. Αυτά τα καινούρια αγγεία αυξάνουν την παροχή θρεπτικών ουσιών στα κύτταρα του όγκου, οδηγώντας τον όγκο να εξαρτάται αποκλειστικά από τα αγγεία αυτά.

Ευτυχώς, το ανοσοποιητικό σύστημα του οργανισμού μπορεί να αναγνωρίζει ένα μη φυσιολογικό κύτταρο και να το σκοτώνει. Ωστόσο, οι όγκοι μπορούν να παράγουν ουσίες που αποτρέπουν το ανοσοποιητικό σύστημα να αναγνωρίζει τα ανώμαλα κύτταρα του όγκου και ενδεχομένως ξεπερνούν όλους τους εσωτερικούς και εξωτερικούς ελέγχους που καθορίζουν την κυτταρική ανάπτυξη.

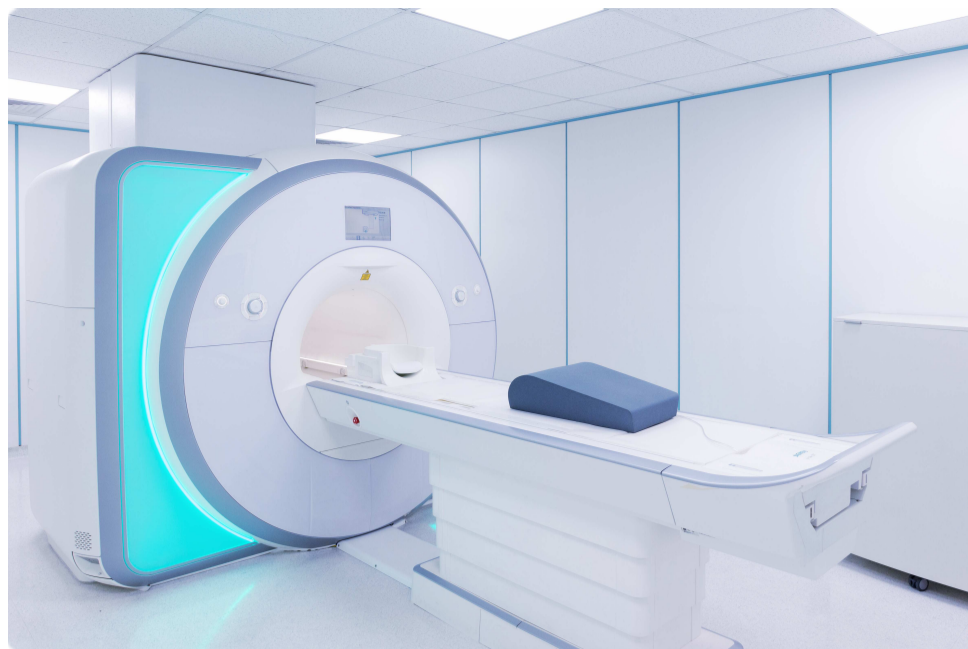Συμπτώματα ενός όγκου εγκεφάλου

Τα συμπτώματα μπορεί να περιλαμβάνουν πονοκεφάλους, ναυτία, εμέτους, επιληπτικές κρίσεις, αδυναμία στη μία πλευρά του σώματος, αστάθεια βάδισης, συναισθηματικές και διανοητικές διαταραχές, προβλήματα με τη όραση ή την ακοή, προβλήματα ισορροπίας, ή αλλαγές στη μνήμη και τον χαρακτήρα.

Διάγνωση των όγκων εγκεφάλου

Στις μέρες μας, οι όγκοι συνήθως διαγιγνώσκονται με απεικονιστικές εξετάσεις, περιλαμβανομένου της υπολογιστικής και μαγνητικής τομογραφίας. Πριν ο γιατρός σας συστήσει κάποιο είδος θεραπείας, πρέπει να υποβληθείτε σε επαρκή έλεγχο. Αυτός αποτελείται από το ιατρικό ιστορικό, τη φυσική εξέταση, λεπτομερή νευρολογική εξέταση και διαγνωστικές δοκιμασίες. Ο γιατρός σας θα καταγράψει τα συμπτώματα και

θα καθορίσει σε ποιο βαθμό αυτά επηρεάζουν τις καθημερινές σας δραστηριότητες. Ο γιατρός ή η γιατρός σας μπορεί να παραγγείλει διάφορες διαγνωστικές εξετάσεις προκειμένου να καθορίσει επακριβώς τη φύση και τη έκταση του όγκου. Διαγνωστικές εξετάσεις που χρησιμοποιούνται για τον καθορισμό του προφίλ του όγκου περιλαμβάνουν:



- **Μαγνητική Τομογραφία.** Με τη βοήθεια ισχυρού μαγνητικού πεδίου απεικονίζεται ανατομικά λεπτομερώς το κεφάλι, η σπονδυλική στήλη και δομές που περικλείονται σε αυτά. Υπολογίζεται πόσο υγιή είναι τα κύτταρα και εάν λειτουργούν επαρκώς.
- **Μαγνητική Φασματοσκοπία.** Εξέταση παρόμοια με τη μαγνητική τομογραφία, η οποία δίνει πληροφορίες για τη μεταβολική δραστηριότητα του εγκεφάλου και συγκεκριμένα μέσω ανίχνευσης χημικών ουσιών, των μεταβολιτών, καθίσταται εφικτός ο ακριβέστερος χαρακτηρισμός των εξεργασιών εγκεφάλου. Η εξέταση δεν αντικαθιστά σε καμία περίπτωση την ιστολογική διάγνωση, συχνά όμως καθορίζει τα επόμενα θεραπευτικά βήματα.
- **Αξονική Τομογραφία.** Αυτή η εξέταση προβάλλει ανατομικές πληροφορίες για τα όργανα και τους ιστούς. Χρησιμοποιώντας δέσμη ακτίνων Χ παράγεται δισδιάστατη απεικόνιση σε υπολογιστή, ολόκληρου του σώματος. Αποτελεί την εξέταση 1ης επιλογής για την αξιολόγηση των οστικών δομών του κρανίου και της σπονδυλικής στήλης.
- **Ψηφιακή Αγγειογραφία.** Αυτή η εξέταση μπορεί να καθορίσει επακριβώς την έκταση της αγγείωσης του όγκου.
- **Τομογραφία εκπομπής ποζιτρονίων.** Εκτιμάται η βιολογική δραστηριότητα ενός οργάνου, ανιχνεύονται τυχούσες μεταβολικές αλλαγές και μερικές φορές καθορίζεται αν ένας όγκος είναι καλοήθης ή κακοήθης.

Θεραπευτικές επιλογές

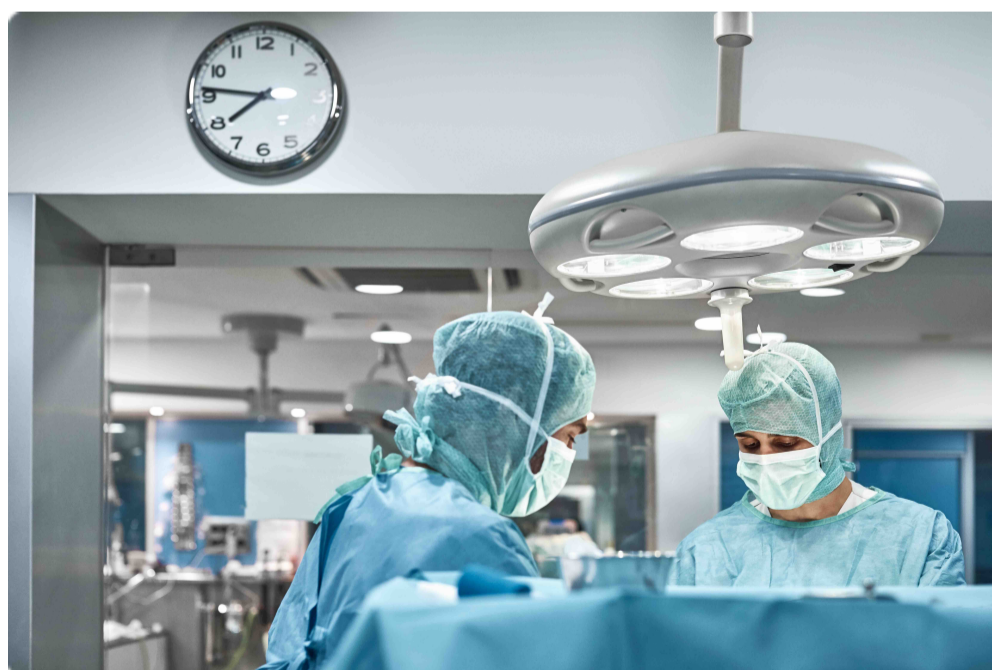Οι θεραπευτικές επιλογές για έναν όγκο εξαρτώνται καταρχήν από το μέγεθος, τον τύπο, την εντόπιση, την ηλικία και την γενικότερη κατάσταση της υγείας του ασθενούς. Οι όγκοι εγκεφάλου (πρωτοπαθείς ή μεταστατικοί, καλοήθεις ή κακοήθεις) συνήθως αντιμετωπίζονται με χειρουργική επέμβαση, ακτινοθεραπεία και/ή χημειοθεραπεία - μόνα τους ή με διάφορους συνδυασμούς.

Χειρουργική επέμβαση

Είναι γενικά αποδεκτό ότι η πλήρης ή η σχεδόν πλήρης χειρουργική εξαίρεση ενός όγκου εγκεφάλου είναι επωφελής για τον ασθενή. Ο πρωταρχικός σκοπός της επέμβασης είναι η αφαίρεση όσο το δυνατόν περισσότερου όγκου χωρίς τραυματισμό εγκεφαλικού ιστού σημαντικού για την νευρολογική λειτουργία του ασθενούς (όπως η ικανότητα ομιλίας, βάδισης, η επαρκής λειτουργία των άκρων κ.τ.λ.). Αν ο όγκος δεν δύναται να εξαιρεθεί πλήρως, η επέμβαση μπορεί να μειώσει ή να ελέγξει το μέγεθος του όγκου. Νέες χειρουργικές τεχνικές ελαχιστοποιούν τους κινδύνους και τις επιπλοκές της επέμβασης.

Στις περισσότερες περιπτώσεις, ο νευροχειρουργός δημιουργεί μεγάλα ανοίγματα (ή κρανιοτομίες) για να σιγουρευτεί ότι μπορεί να φθάσει στον όγκο. Μικρές διαφορές στην εμφάνιση μεταξύ φυσιολογικού ιστού και όγκου χρησιμοποιούνται για να καθοδηγήσουν την εξαίρεση.

Μερικές φορές μια βιοψία είναι αναγκαία πριν προχωρήσει κανείς σε μεγαλύτερη επέμβαση. Η βιοψία μπορεί να διενεργηθεί μέσω μικρότερης κρανιοτομίας ή με ειδικές καθοδηγητικές τεχνικές προκειμένου να επιτευχθεί η λεγόμενη 'στερεοτακτική βιοψία'. Αυτή η τεχνική χρησιμοποιείται όταν ο νευροχειρουργός με τη βοήθεια μικρού εργαλείου καθοδηγούμενου σε τρεις διαστάσεις αφαιρεί μικρή ποσότητα ιστού από μια περιοχή του εγκεφάλου. Υπολογιστές χρησιμεύουν στον επακριβή καθορισμό της εντόπισης του όγκου μέσω πληροφοριών που λαμβάνουν μέσω

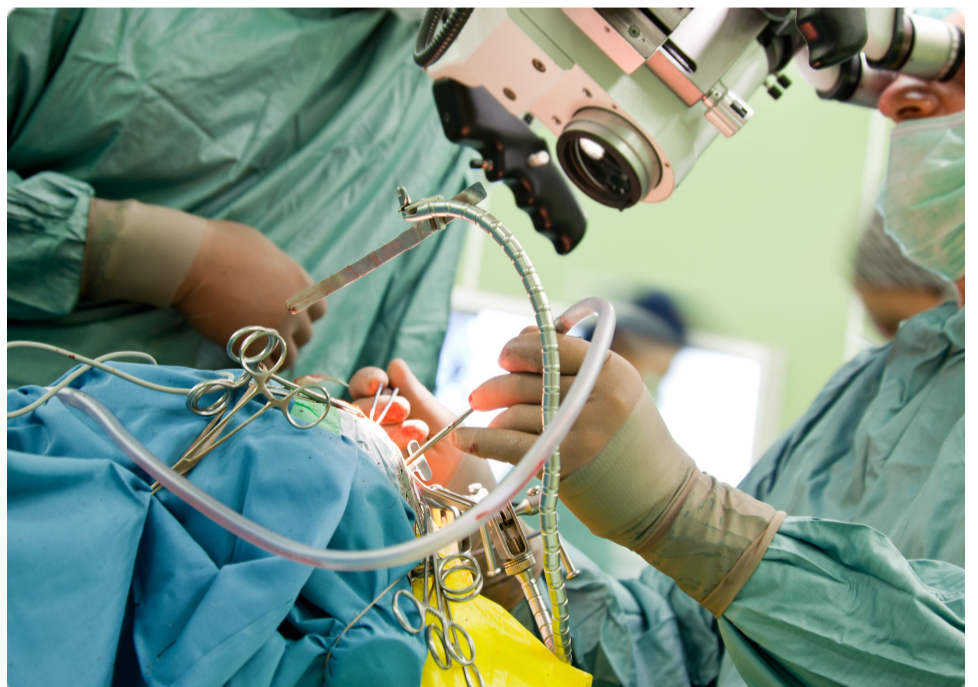


υπολογιστικής και μαγνητικής τομογραφίας. Συχνά, μια μικρή ποσότητα όγκου μπορεί να ληφθεί μέσω ενός ανοίγματος στο κρανίο το οποίο μπορεί να έχει εύρος μόνο μερικά χιλιοστά. Ο σκοπός της βιοψίας είναι η ταυτοποίηση ενός μικρού δείγματος όγκου για να καθορισθεί η καλύτερη θεραπευτική αντιμετώπιση.

Πολύπλοκα συστήματα χειρουργικής πλοήγησης (νευροπλοηγητές) χρησιμοποιούνται επίσης για να βοηθήσουν τον νευροχειρουργό στον εντοπισμό του όγκου και στον προσανατολισμό του κατά τη διάρκεια της επέμβασης. Αυτά τα συστήματα επιτρέπουν στον νευροχειρουργό να συσχετίσει επακριβώς ένα σημείο μέσα στον εγκέφαλο με ότι φαίνεται στις απεικονιστικές εξετάσεις (αξονική και μαγνητική τομογραφία, ψηφιακή αγγειογραφία, τομογραφία εκπομπής ποζιτρονίων). Αυτές οι καθοδηγητικές πληροφορίες μειώνουν τους κινδύνους και αυξάνουν το εύρος της χειρουργικής εξαίρεσης.

Μερικοί ασθενείς έχουν ή αναπτύσσουν προβλήματα με την κυκλοφορία και απορρόφηση του εγκεφαλονωτιαίου υγρού (ΕΝΥ). Το ΕΝΥ παράγεται στον εγκέφαλο, κυκλοφορεί στις κοιλίες του εγκεφάλου και στον νωτιαίο μυελό και στη συνέχεια απορροφάται από στην επιφάνεια του εγκεφάλου. Αν η ροή παρεμποδίζεται, ή η απορρόφηση είναι επηρεασμένη, το ΕΝΥ συγκεντρώνεται και προκαλεί πίεση στον εγκέφαλο. Το πρόβλημα λύνεται με την εσωτερική παροχέτευση της περίσσειας του υγρού σε άλλο μέρος του σώματος. Το ΕΝΥ συνήθως παροχετεύεται από τις κοιλίες του εγκεφάλου στην κοιλιά (κοιλιοπεριτοναϊκή παροχέτευση).

Η επιλογή της θεραπείας και η απόφαση για το πότε πρέπει να διενεργηθεί η επέμβαση πρέπει να ληφθεί από τον νευροχειρουργό. Πρέπει να ληφθεί υπόψη ότι η χειρουργική αντιμετώπιση έχει και αυτή τους περιορισμούς της. Αν και όλα τα προληπτικά μέτρα λαμβάνονται προκειμένου να προληφθούν οι επιπλοκές, δυνητικοί κίνδυνοι περιλαμβάνουν τις λοιμώξεις, αιμορραγία κατά τη διάρκεια ή μετά την επέμβαση, οίδημα, εγκεφαλικό επεισόδιο, επιληπτικές κρίσεις, αδυναμία ή παράλυση και άλλα προβλήματα. Ρωτήστε τον γιατρό σας προκειμένου να σας μιλήσει για του παράπλευρους κινδύνους της επέμβασης.



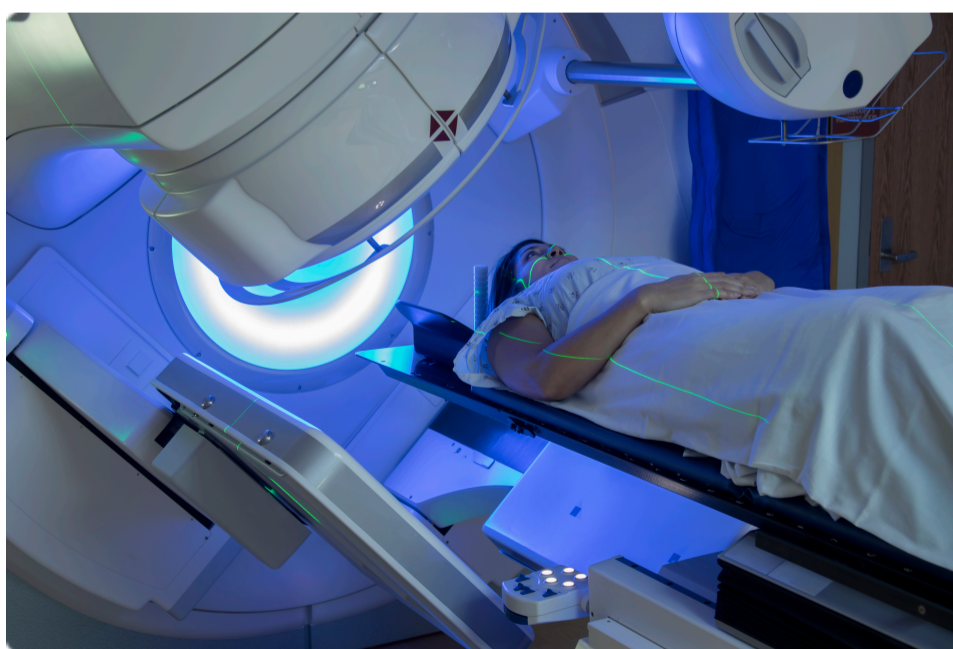Ακτινοθεραπεία

Η ακτινοθεραπεία είναι μια συχνά χρησιμοποιούμενη θεραπευτική επιλογή για τους εγκεφαλικούς όγκους. Επιδρά τόσο στα φυσιολογικά όσο και στα κύτταρα του όγκου. Σκοπός της ακτινοθεραπείας είναι η εκλεκτική θανάτωση των κυττάρων του όγκου αφήνοντας ανεπηρέαστο τον φυσιολογικό εγκεφαλικό ιστό. Αυτό μπορεί να γίνει με δύο τρόπους. Στην κλασική ολοκράνιο ακτινοθεραπεία, πολλαπλές κλασματοποιημένες δόσεις ακτινοβολίας χορηγούνται στον εγκέφαλο. Σε κάθε συνεδρία προκαλείται βλάβη και στα κύτταρα του όγκου και στα φυσιολογικά κύτταρα. Μέχρι την χορήγηση της επόμενης δόσης, τα πιο πολλά από τα φυσιολογικά κύτταρα έχουν διορθώσει τη βλάβη, τα κύτταρα του όγκου όχι. Αυτή η διαδικασία επαναλαμβάνεται για ένα σύνολο 10 με 30 συνεδριών (εξαρτάται από τον τύπο του όγκου). Ιδανικά, 98% των κυττάρων του όγκου σκοτώνονται και το ίδιο ποσοστό φυσιολογικού ιστού επιζεί.

Ο δεύτερος τρόπος για την εκλεκτική θανάτωση κυττάρων του όγκου είναι η επικέντρωση ισχυρής δόσης ακτινοβολίας στον όγκο από πολλά σημεία γύρω από το κεφάλι. Αυτή η μέθοδος ονομάζεται ακτινοχειρουργική και χρησιμοποιεί ειδικούς υπολογιστές και μεθόδους για την χορήγηση της ακτινοβολίας που απαιτεί η θεραπεία. Ο όγκος λαμβάνει μια σχετικά μεγάλη ποσότητα ακτινοβολίας, αλλά η δόση που δέχεται ο περιβάλλον φυσιολογικός ιστός είναι πολύ μικρή επειδή η ακτινοβολία χορηγείται από πολλά διεσπαρμένα σημεία της επιφάνειας του κρανίου. Όλα αυτά τα διαφορετικά σημεία από τα οποία χορηγείται η ακτινοβολία συγκλίνουν στον ιστό του όγκου. Η ακτινοχειρουργική χρησιμοποιείται τόσο σαν εναλλακτική μέθοδος θεραπείας όσο και σε συνδυασμό με την κλασική ακτινοθεραπεία και/ή την χειρουργική επέμβαση.

‘Στερεοτακτική ακτινοθεραπεία’, ή ‘κλασματοποιημένη ακτινοχειρουργική’, μπορούν να χρησιμοποιηθούν για να χορηγηθούν πολλαπλές χαμηλών δόσεων ακτινοβολίας θεραπείες

προσαρμόζοντας παράλληλα το σχήμα της μεταφερόμενης ακτινοβολίας στην βλάβη. Περισσότερη ακτινοβολία μπορεί να δοθεί στον όγκο και λιγότερη στον φυσιολογικό εγκέφαλο. Αυτή η τεχνική βελτιώνει την ασφάλεια και την αποτελεσματικότητα της



ακτινοθεραπείας. Επίσης δίνει τη δυνατότητα αντιμετώπισης όγκων που είναι μεγαλύτεροι από αυτούς που αντιμετωπίζονται με την κλασική ακτινοχειρουργική. Ανάλογα με τον τύπο του όγκου, υπάρχουν δύο είδη ιατρικού εξοπλισμού που χρησιμοποιούνται για την χορήγηση στερεοτακτικής ακτινοχειρουργικής - ο γραμμικός επιταχυντής (LINAC) και το Gamma Knife. Ο LINAC χορηγεί επικεντρωμένες δέσμες ακτίνων - Χ στον όγκο. Το Gamma Knife (όχι ένα κανονικό μαχαίρι - ένα μεγάλο μηχάνημα) μεταφέρει ακτίνες γ χαμηλής έντασης στον όγκο.

Οι επιπλοκές της ακτινοθεραπείας περιλαμβάνουν τραυματισμό του φυσιολογικού, γύρω από τον όγκο, ιστού. Για τους ασθενείς που επιζούν για μεγάλο χρονικό διάστημα, υπάρχει επίσης κίνδυνος ανάπτυξης ενός δεύτερου όγκου ως αποτέλεσμα της ακτινοθεραπείας που επενεργεί στον παρακείμενο φυσιολογικό ιστό.

Ενώ είναι αλήθεια ότι η ακτινοθεραπεία και η χημειοθεραπεία χρησιμοποιούνται πιο συχνά για κακοήθειες, εναπομείναντες ή υποτροπιάζοντες όγκους, οι αποφάσεις για το είδος της θεραπείας λαμβάνονται σε εξατομικευμένη βάση για κάθε ασθενή και εξαρτώνται από μια σειρά παραγόντων. Νέοι συνδυασμοί θεραπειών αναπτύσσονται συνεχώς.

Χημειοθεραπεία

Η χημειοθεραπεία χρησιμοποιεί ειδικά φάρμακα σχεδιασμένα να σκοτώνουν κύτταρα του όγκου. Μπορεί να είναι πρωταρχική (μέθοδος εκλογής) ή βοηθητική (συμπληρωματική). Ωστόσο, δεν ανταποκρίνονται όλοι οι όγκοι εγκεφάλου στην χημειοθεραπεία. Αυτό το είδος της θεραπείας μπορεί να χορηγηθεί είτε στο νοσοκομείο είτε σε εξωνοσοκομειακή βάση, στο ιατρείο, η ακόμα και στο σπίτι του ασθενούς. Οι κύκλοι θεραπείας διαφέρουν ανάλογα με το είδος του φαρμάκου (ή των φαρμάκων) που χρησιμοποιούνται.

Η χημειοθεραπεία επηρεάζει και τα φυσιολογικά κύτταρα, γι αυτό και η ποσότητα που μπορεί να δοθεί συχνά περιορίζεται εξαιτίας των παρενεργειών στα κύτταρα αυτά. Ιστοί με γρήγορα αναπτυσσόμενα κύτταρα επηρεάζονται περισσότερο. Γι αυτό ιστοί όπως τρίχες, ο βλεννογόμος του στόματος και του στομαχιού και ο μυελός των οστών (στον οποίο παράγονται τα κύτταρα του αίματος) είναι οι συχνότερα επηρεασμένοι.

Αν και η χημειοθεραπεία μπορεί να βελτιώσει την επιβίωση ασθενών που πάσχουν από την πιο κακοήθη μορφή πρωτοπαθούς όγκου εγκεφάλου, το επιτυγχάνει μόνο σε ένα

πολύ μικρό ποσοστό ασθενών (περίπου 20%). Ένας αριθμός ασθενών και οι θεράποντες ιατροί τους επιλέγουν να μην χρησιμοποιούν την χημειοθεραπεία εξαιτίας των πιθανών παρενεργειών της (πνευμονική ίνωση, καταστολή του ανοσοποιητικού συστήματος ναυτία, κ.τ.λ.).

Η χημειοθεραπεία λειτουργεί προκαλώντας κυτταρική βλάβη η οποία διορθώνεται πιο εύκολα από τα φυσιολογικά κύτταρα παρά από τα κύτταρα του όγκου. Άλλα φάρμακα δεν σκοτώνουν τα κύτταρα του όγκου αλλά προκαλούν μείωση της περαιτέρω ανάπτυξής τους. Σε μερικές περιπτώσεις, τροποποιητές της κυτταρικής ανάπτυξης επιλέγονται να σταματήσουν την ανάπτυξη όγκων ανθεκτικών σε άλλες μορφές θεραπείας. Ο νευροχειρουργός μπορεί να τοποθετήσει διεγχειρητικά, ειδικά σκευάσματα εμποτισμένα με χημειοθεραπευτικούς παράγοντες στην περιοχή της επέμβασης. Τα σκευάσματα αυτά απελευθερώνουν αργά τους παράγοντες στην περιοχή του όγκου. Επιπρόσθετες πειραματικές θεραπείες περιλαμβάνουν την απευθείας έγχυση χημειοθεραπευτικών παραγόντων στον εγκέφαλο ή στα αγγεία που αρδεύουν τον εγκέφαλο.

Ερευνητικές Θεραπείες

Η γονιδιακή θεραπεία είναι μια πολλά υποσχόμενη θεραπευτική επιλογή για τους εγκεφαλικούς όγκους. Στόχος είναι η μεταφορά γενετικού υλικού στα κύτταρα του όγκου με σκοπό την καταστροφή των κυττάρων ή την αναστολή της ανάπτυξής τους. Αυτή η θεραπεία στοχεύει στη διόρθωση των υποκείμενων βλαβών στα γονίδια που οδήγησαν στην αρχική μορφοποίηση του όγκου. Διάφοροι συνδυασμοί θεραπειών χρησιμοποιούνται και αναθεωρούνται συχνά. Εντατική έρευνα διεξάγεται προκειμένου να ανακαλυφθούν νέες συμπληρωματικές θεραπείες. Ασθενείς στους οποίους οι παραδοσιακές θεραπείες αποδείχθηκαν ανεπιτυχείς, είναι υποψήφιοι για ένταξη σε πειραματικά πρωτόκολλα θεραπείας. Πριν τη χορήγηση οιασδήποτε θεραπείας ο ασθενής ενημερώνεται λεπτομερώς για πιθανούς κινδύνους, οφέλη και εναλλακτικές λύσεις.

Αποκατάσταση μετά το χειρουργείο

Μετά την επέμβαση, οι ασθενείς μεταφέρονται στη μονάδα αυξημένης φροντίδας (ΜΑΦ) ή εντατικής θεραπείας (ΜΕΘ) για στενή παρακολούθηση. Η συνήθης παραμονή σε αυτές είναι 1 ημέρα. Το εξιτήριο γίνεται όταν ο θεράπων ιατρός κρίνει την κατάλληλη στιγμή δίνοντας παράλληλα επαρκείς και λεπτομερείς πληροφορίες συνοδευόμενες από την κατάλληλη θεραπευτική αγωγή προκειμένου να προληφθούν και να αντιμετωπιστούν τυχόντα μετεγχειρητικά προβλήματα.

Ο ρόλος του νευροχειρουργού στην αντιμετώπιση ασθενών με όγκο εγκεφάλου

Οι νευροχειρουργοί είναι ειδικά εκπαιδευμένοι γιατροί που αναλαμβάνουν ασθενείς που πάσχουν από όγκους εγκεφάλου καθώς και άλλες κατηγορίες ασθενών με νοσήματα όπως το σύνδρομο καρπιαίου σωλήνα, η επιληψία και η νόσος του Parkinson. Οι νευροχειρουργοί παρέχουν χειρουργική και υποστηρικτική (πρόληψη, διάγνωση, διερεύνηση, αντιμετώπιση, εντατική θεραπεία, αποκατάσταση) φροντίδα ασθενών με νευρολογικές διαταραχές.

Παναγιώτης Νομικός
Νευροχειρουργός

Δ/ντής Νευροχειρουργικής
Κλινικής ΔΘΚΑ ΥΓΕΙΑ

Ερυθρού Σταυρού 4, Μαρούσι, Τ.Κ. 15123
Τ 210 6867082, Φ 210 6867081

Ιατρείο

Φλέμινγκ 18, Μαρούσι, Τ.Κ. 15123
Τ 210 6894666, Φ 210 6894395

p.nomikos@hygeia.gr | www.nomikosp.gr



Γλωσσάριο ορολογίας

Debulk - Μια χειρουργική διαδικασία που μειώνει το μέγεθος μιας μάζας όπως όγκος ή νεκρωμένος ιστός, απομακρύνοντας ένα μέρος αυτής.

Laser - Ειδικής μορφής ακτινοβολία που μερικές φορές χρησιμοποιείται στη χειρουργική αφαίρεση όγκων.

Αγγειογραφία - Μια διαγνωστική διαδικασία με χρησιμοποίηση ακτίνων Χ κατά την οποία γίνονται ορατά τα αγγεία μετά τη χορήγηση σκιαγραφικής ουσίας σε μία αρτηρία.

Αγνωσία - Απώλεια της ικανότητας ενός ατόμου να αναγνωρίζει αντικείμενα, ανθρώπους, ήχους, σχήματα, οσμές.

Αγραφία - Η απώλεια της ικανότητα ενός ανθρώπου να γράφει (μια μορφή αφασίας).

Αιματο-Εγκεφαλικός Φραγμός - Ένας προστατευτικός φραγμός που δημιουργείται από τα κύτταρα των αγγείων και τα γλοιικά κύτταρα του εγκεφάλου.

Ακτινοανθεκτικός - Περιγράφει έναν όγκο που δεν ανταποκρίνεται στην ακτινοθεραπεία.

Ακτινοβολία - Θεραπεία με ιονισμένη ακτινοβολία όπως ακτίνες Χ ή ραδιενεργές πηγές όπως ραδιενεργά σωματίδια ιωδίου.

Ακτινοευαίσθητος - Ανταποκρίνεται στην ακτινοθεραπεία.

Αλωπεκία - Η απώλεια των μαλλιών σε ένα ασθενή ή εξαφάνιση τριχών εκεί που φυσιολογικά υπάρχουν.

Ανοσμία - Η απουσία της αίσθησης της οσμής. Αυτό το σύμπτωμα είναι κοινό σε ασθενείς με όγκους στους μετωπιαίους λοβούς των εγκεφαλικών ημισφαιρίων.

Ανοσοθεραπεία - Η χρήση του ανοσοποιητικού συστήματος του οργανισμού για την αναχαίτιση ή καταστροφή όγκων.

Αξονική Τομογραφία - Διαγνωστική απεικονιστική εξέταση που προέρχεται από την επεξεργασία σε υπολογιστή εικόνων από ανατομικές δομές που λαμβάνονται από την πρόπτωση σε αυτές ακτίνων Χ.

Αποσυμπίεση - Αναφέρεται σε χειρουργική επέμβαση κατά την οποία οστό, ιστός, ή όγκος αφαιρείται προκειμένου να μειωθεί η πίεση, που τυχόν υπάρχει μέσα στον εγκέφαλο ή στο εσωτερικό του κρανίου.

Αστροκύτταρο - Τύπος γλοιϊκού κυττάρου ονομαζόμενου έτσι από τις αστεροειδούς τύπου προεκβολές του.

Αφασία - Απώλεια της ικανότητας για ομιλία, κατανόησής της, ή απώλεια της ικανότητας γραφής, ή κατανόησης του γραπτού λόγου.

Βιοψία - Ιστολογική εξέταση μια μικρής ποσότητας ιστού που λαμβάνεται από το σώμα του ασθενούς προκειμένου να τεθεί η διάγνωση της νόσου.

Βλάβη - Αναφέρεται σε κάθε τροποποιημένο ή ανώμαλο ιστό. Παραδείγματα είναι ιστοί ανώμαλοι εξαιτίας όγκου, φλεγμονής, λοίμωξης, ουλής, ή νεκρών κυττάρων (νέκρωση).

Γλοία - Ο στηρικτικός ιστός του εγκεφάλου.

Γλοίωμα - Κάθε όγκος που προέρχεται από τα κύτταρα της γλοίας.

Γλυκοκορτικοστεροειδή - Φάρμακα που χρησιμοποιούνται για να μειωθεί το οίδημα που δημιουργείται από τους όγκους εγκεφάλου.

Γονιδιακή Θεραπεία - Η μεταφορά γενετικού υλικού μέσα σε κύτταρα όγκου έτσι ώστε να καταστραφούν τα κύτταρα αυτά ή να σταματήσει η περαιτέρω ανάπτυξή τους.

Δείκτης Όγκου - Ουσία που απαντάται στο αίμα ή σε άλλα υγρά του σώματος και υποδεικνύει ότι ένας συγκεκριμένος τύπος όγκου είναι παρών στο σώμα.

Διάχυτος - Στερείται συγκεκριμένου ορίου, μη εντοπισμένος, διεσπαρμένος.

Διεισδυτικός - Εισδύει σε φυσιολογικούς ιστούς.

Διήθηση - Εισβολή στους γύρω φυσιολογικούς ιστούς από έναν όγκο.

Δυσarthρία - Επηρεασμένη ομιλία (έκφραση), που προκαλείται από βλάβη ή άλλη ανωμαλία στη γλώσσα ή στους μυς της ομιλίας (σε αντίθεση με τη βλάβη σε μέρη του εγκεφάλου που ελέγχουν την κατανόηση και την έναρξη της ομιλίας).

Δυσφαγία - Δυσκολία στην κατάποση ή ανικανότητα κατάποσης.

Έγκλειστος σε κάψα - Εντελώς περιορισμένος σε μια περιοχή, ή περιβαλλόμενος από κάψα. Αναφέρεται συχνά σε περιγραφή όγκου.

Εκτομή - Η χειρουργική αφαίρεση του όγκου.

Ενδο-αρτηριακή - Έγχυση - μέσα σε μία αρτηρία (που μπορεί να αρδεύει έναν όγκο).

Ενδοκράνιος Πίεση - Η ολική πίεση μέσα στο κρανίο.

Ενδο-ογκική - Έγχυση - μέσα σε έναν όγκο (συνήθως διεγχειρητικά).

Έξω-αξονικός - Έξω από την εγκεφαλική ουσία.

Έξω-σκληρίδιος - Έξω από την σκληρά μήνιγγα.

Επίδραση μάζας (mass effect) - Συμπίεση ή απώθηση εγκεφαλικού ιστού από τον όγκο, η παρεμπόδιση ροής ή η περίσσεια του εγκεφαλονωτιαίου υγρού στο κεφάλι.

Επιληπτική κρίση - Προσωρινή, ανώμαλη, υπερβολική, ηλεκτρική δραστηριότητα του εγκεφάλου ή μερών του.

Ημιανοψία - Η απώλεια του ενός μισού του οπτικού πεδίου (η περιοχή που μπορεί να ειδωθεί από κάθε μάτι όταν κοιτάζουμε ευθεία μπροστά).

Ημιπάρεση - Αδυναμία στη μια πλευρά του σώματος.

Ημιπληγία - Ολοκληρωτική παράλυση της μιας πλευράς του σώματος.

Κακοήθης - Καρκινικός ή απειλητικός για τη ζωή. Όγκοι αυτού του τύπου έχουν την τάση προοδευτικά να γίνονται χειρότεροι.

Καλοήθης - Όγκος που χαρακτηρίζεται ως όχι κακοήθης ή όχι καρκινικός.

Καρκίνος - Ένας κακοήθης ιστός που είναι διηθητικός, καταστρέφει φυσιολογικούς ιστούς και συχνά μεθίσταται σε απομακρυσμένες περιοχές.

Καρκίνωμα - Ένας κακοήθης όγκος που προέρχεται από κύτταρα που υπάρχουν στο δέρμα ή πιο συχνά από τους βλεννογόνους οργάνων όπως του μαστού, του προστάτη, του πνεύμονα, του στομάχου, του εντέρου.

Κεντρικό Νευρικό Σύστημα - Το μέρος του σώματος που περιλαμβάνει τον εγκέφαλο, τα κρανιακά νεύρα και τον νωτιαίο μυελό.

Κοιλία - Μια φυσιολογικά παρούσα κοιλότητα στον εγκέφαλο που είναι γεμάτη με εγκεφαλονωτιαίο υγρό.

Κρανιεκτομή - Χειρουργική επέμβαση στο κρανίο κατά την οποία αφαιρούνται κομμάτια οστού προκειμένου να προσπελαστεί κάποιο σημείο του εγκεφάλου και τα κομμάτια δεν επανατοποθετούνται.

Κρανιοτομία - Σε αντίθεση με την κρανιεκτομή το οστό επανατοποθετείται.

Λευκή Ουσία - Εγκεφαλική ουσία που περιέχει πολλές εμμύελες νευρικές ίνες.

Μαγνητική Τομογραφία - Δημιουργία μιας λεπτομερούς ανατομικής εικόνας μέσω ενός ισχυρού μαγνητικού πεδίου.

Μετάσταση - Η διασπορά ενός όγκου σε άλλο μέρος του σώματος, συνήθως μέσω των αγγείων του αίματος του λεμφικού συστήματος ή του εγκεφαλονωτιαίου υγρού.

Μεταστατικός όγκος εγκεφάλου - Όγκος προερχόμενος από άλλο σημείο του σώματος που έχει κάνει μετάσταση στον εγκέφαλο.

Νεοπλασία - Ένας όγκος. Μπορεί να είναι είτε καλοήθης είτε κακοήθης.

Νευροχειρουργική - Η χειρουργική ειδικότητα που εμπλέκεται στην αντιμετώπιση διαταραχών του εγκεφάλου, του νωτιαίου μυελού, των περιφερικών νεύρων και των δομών που σχετίζονται με αυτά.

Όγκος Εγκεφάλου - Μια μάζα αχρειαστων και ανώμαλων κυττάρων που αναπτύσσονται μέσα στον εγκέφαλο.

Ολιγοδενδρογλοίωμα ή Ολιγοαστροκύτωμα - Τύποι γλοιωμάτων.

Οπίσθιος Βόθρος - Το πίσω και κάτω μέρος του κρανίου στο οποίο περικλείεται το εγκεφαλικό στέλεχος και η παρεγκεφαλίδα.

Παράλυση - Η απώλεια της λειτουργίας των μυών που προκαλείται από τραυματισμό ή νόσο του νευρικού συστήματος.

Παροχέτευση - Η διοχέτευση της περίσσειας του εγκεφαλονωτιαίου υγρού από το κεντρικό νευρικό σύστημα σε άλλη κοιλότητα του σώματος μέσω ειδικού συστήματος (βαλβίδα).

Περιγεγραμμένος - Κείμενος σε περιορισμένα όρια ή βρισκόμενος σε συγκεκριμένη περιοχή, όπως ένας όγκος.

Προσπελάσιμος - Αναφέρεται σε όγκους που μπορούν να προσεγγιστούν και να αντιμετωπιστούν χειρουργικά.

Σκληρά Μήνιγγα - Η εξωτερική, σκληρή και πιο ινώδης από τις τρεις μεμβράνες (μήνιγγες) που καλύπτουν τον εγκέφαλο και τον νωτιαίο μυελό.

Στερεοτακτική Ακτινοχειρουργική - Μια τρισδιάστατη τεχνική ακτινοθεραπείας που χρησιμοποιεί ένα μεγάλο αριθμό μικρών, επακριβώς στοχευμένων δεσμών ιονισμένης ακτινοβολίας.

Συγγενής - Υπάρχει πριν από ή κατά τη γέννηση.

Συγκατάθεση Ασθενούς - Το δικαίωμα του ασθενούς να έχει πλήρη ενημέρωση για τη θεραπεία με τέτοιο τρόπο ώστε να είναι πλήρως κατανοητό σε αυτόν το τι πρόκειται να γίνει, πριν ο ασθενής συμφωνήσει ή διαφωνήσει να υποβληθεί στη θεραπεία που του προτείνεται.

Τομογραφία Εκπομπής Ποζιτρονίων - Μια απεικονιστική τεχνική στην οποία χρησιμοποιείται μικρή δόση ακτινοβολίας για τη μέτρηση του εγκεφαλικού μεταβολισμού.

Τοπικός - Στην περιοχή του όγκου. Αναφέρεται σε μια συγκεκριμένη περιοχή.

Τροποποιητής Βιολογικής Απόκρισης - Μια ουσία που συχνά χρησιμοποιείται ως βοηθητική (συμπληρωματική) θεραπεία για να σταματήσει ή να μειώσει το ρυθμό ανάπτυξης ενός όγκου.

Υπερθερμία - Η χρήση θερμότητας για την καταστροφή κυττάρων του όγκου.

Υπερκλασματοποίηση - Αύξηση του αριθμού και μείωση των δόσεων των συνεδριών της ακτινοθεραπείας.

Υπολειμματικός - Το μέρος του όγκου που παραμένει μετά τη θεραπεία.

Υποστηρικτική Θεραπεία - Η συνολική αντιμετώπιση ενός ασθενούς με σκοπό τη διατήρηση όσο το δυνατό καλύτερης ποιότητας ζωής για το υπόλοιπο της επιβίωσής του προσφέροντας υποστήριξη και βοήθεια τόσο σε αυτόν όσο και στους οικείους του.

Ύφεση - Η εξαφάνιση ή η απουσία των συμπτωμάτων του όγκου ή του ίδιου του όγκου.

Φαιά Ουσία - 'Ο σκεπτόμενος Εγκέφαλος'. Αποτελείται από πολυάριθμα νευρικά κύτταρα και αγγεία

Φωτοδυναμική Ακτινοθεραπεία - Μεταφορά ενός φωτοευαίσθητου φαρμάκου μέσω μιας φλέβας, έτσι ώστε να επιτευχθεί υψηλή συγκέντρωση του φαρμάκου στον όγκο, με στόχο την εξουδετέρωση του όγκου.

Χημειοθεραπεία - Η χρήση χημικών παραγόντων στην αντιμετώπιση όγκων ή άλλων ασθενειών.